

УДК 616-073.75+616.3

МОЖЛИВОСТІ КОМПЛЕКСУ ЦИФРОВОГО ОБРОБЛЕННЯ РЕНТГЕНІВСЬКОГО ЗОБРАЖЕННЯ В ДІАГНОСТИЦІ ПАТОЛОГІЇ ОРГАНІВ ТРАВЛЕННЯ

Р. М. Спужак, М. Є. Слабодчиков, О. В. Соловйова, І. А. Артеменко

Інститут медичної радіології ім. С. П. Григор'єва АМН України, Харків,
Харківський державний медичний університет,
Дорожня клінічна лікарня на станції Харків Південної залізниці,
ТОВ «Сприяння», Харків

Ключові слова: патологія травного каналу, рентгенологічні дослідження, цифрове опрацювання зображення.

Питанням рентгенодіагностики патологічних змін з боку органів травлення із застосуванням цифрових технологій присвячені численні публікації. Кожна з багатьох сучасних методик рентгенологічних досліджень системи травлення має як переваги, так і недоліки. Перед променевим діагностом стоїть завдання: чим раніше отримати якомога точнішу інформацію для встановлення діагнозу з мінімальним променевим навантаженням на пацієнта. Тому питання вибору методу зображення і відповідного технічного забезпечення є дуже актуальним [1–5].

Метою нашої роботи було проаналізувати можливості комплексу цифрового оброблення рентгенівського зображення у рентгенологічних дослідженнях органів травлення, а саме:

1. Вивчити якість рентгенівського зображення у рентгенологічному дослідженні органів травлення, можливості її підвищення.

2. Вивчити тривалість рентгенологічного дослідження і ступінь променевого навантаження на пацієнта у разі застосування комплексу цифрового оброблення рентгенівського зображення у рентгенологічних дослідженнях травного каналу.

3. Вивчити можливості опрацювання отриманих цифрових рентгенівських зображень і їхнього архівування.

4. Оцінити ефективність застосування комплексу цифрового оброблення рентгенівського зображення у дослідженнях системи травлення.

Клінічний матеріал і методи

За період 2001–2002 рр. проведено 605 рентгенологічних досліджень травного каналу — 279 досліджень стравоходу, шлунка та дванадцятипалої кишки та 326 досліджень товстої кишки (іригоскопія). Серед діагнозів хворих, направлених на

рентгенологічне дослідження, були патологічні функціональні зміни, запальні процеси, аномалії розвитку та підозрювані пухлинні новоутворення системи травлення. Обстежено 183 чоловіки, 422 жінки. Вік хворих від 7 до 83 років. Променеве дослідження проводили на рентгенівському апараті TUR D800-1 (Німеччина), удосконаленому комплексом цифрового оброблення рентгенівського зображення на базі персонального комп'ютера з процесором Genuin Intel Celeron™, 600 МГц.

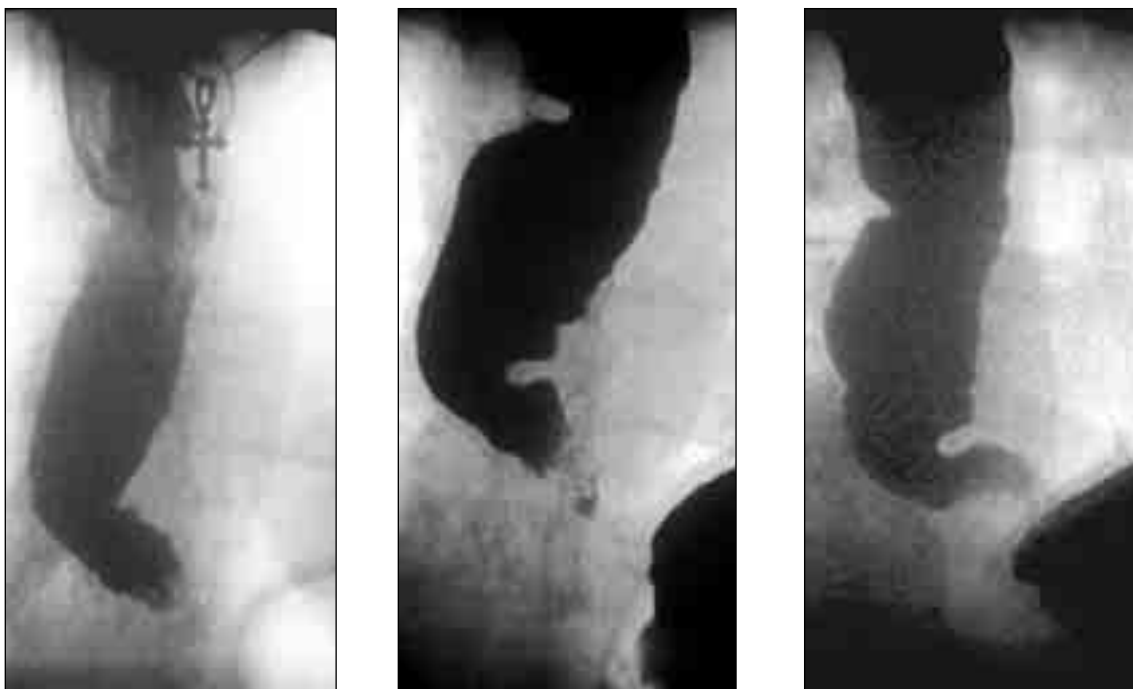
Дослідження стравоходу, шлунка та тонкої кишки проводили за стандартною методикою з пероральним введенням суміші барію сульфату, оцінюванням положення органів, їхньої форми, розмірів, контурів (у фазі тугого заповнення) та складок слизової оболонки (у фазі дослідження рельєфу). Дослідження проводили у вертикальному та горизонтальному положеннях хворого, у певних клінічних ситуаціях, застосовували положення Тренделенбурга і функціональні проби (з атропіном, водно-сифонну та ін.). Під час дослідження виконували прицільні «знімки» — захоплення відеокадрів з телевізійної системи рентгеноскопічного апарата в реальному масштабі часу.

Обстежуючи товсту кишку, ми віддавали перевагу класичній іригоскопії, яка передбачала дослідження у фазу тугого заповнення та у фазу дослідження рельєфу на тлі введенного повітря (після випорожнення). Виконували прицільні «знімки» — захоплення відеокадрів з камери рентгеноскопічного апарата в реальному масштабі часу. Оглядові іриграфи не виконували, бо, на нашу думку, вони не мають великого діагностичного значення, а в більшості випадків для встановлення діагнозу все одно потрібно робити прицільні рентгенограми.

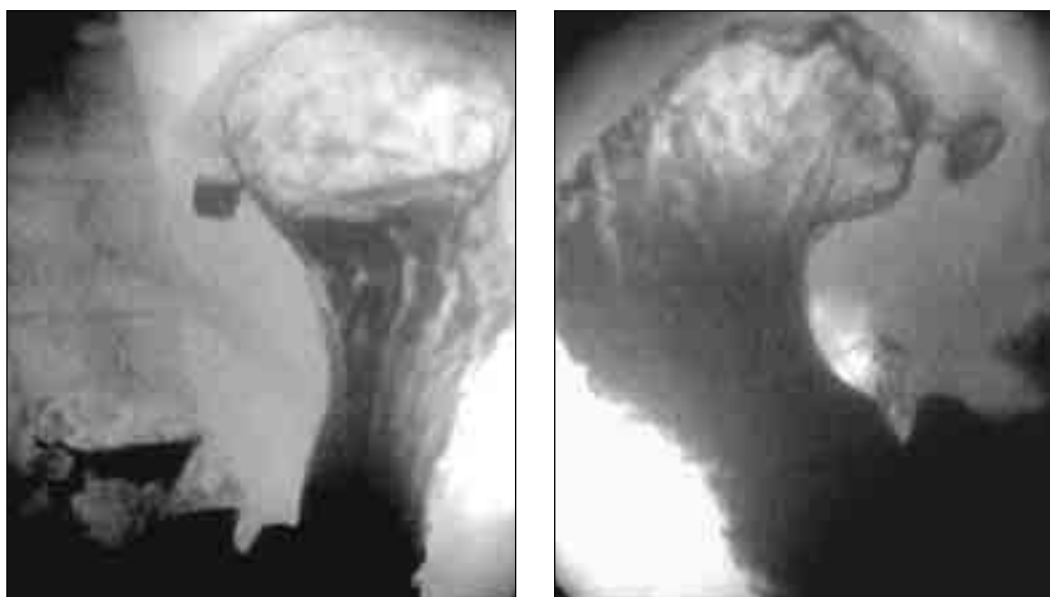
Обробляли зображення у графічному редакторі Adobe Photoshop 6.0, виконуючи тонове коригування зображень (за допомогою команд «Levels», «Curves», «Brightness/Contrast»). Отримані в кожного хворого рентгенівські зображення вміщували в базу даних у форматі JPEG. Опис, висновок дослідження та обрані дослідником зображення зберігали в документі редактора Word.

Результати та обговорення

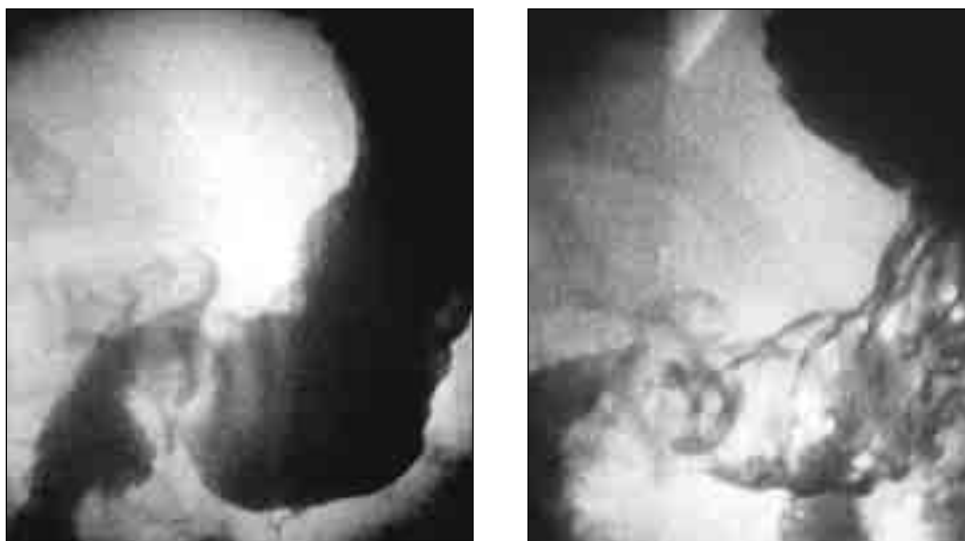Проведене рентгенологічне дослідження травного каналу дало змогу встановити різноманітну патологію, яку ми поділяли на пухлинні та непухлинні захворювання (мал. 1–5). Серед групи непухлинних захворювань органів травлення ми виділяли: функціональні зміни (ахалазія стравоходу — у 2 хворих, кардіоспазм — в 1, езофаго-



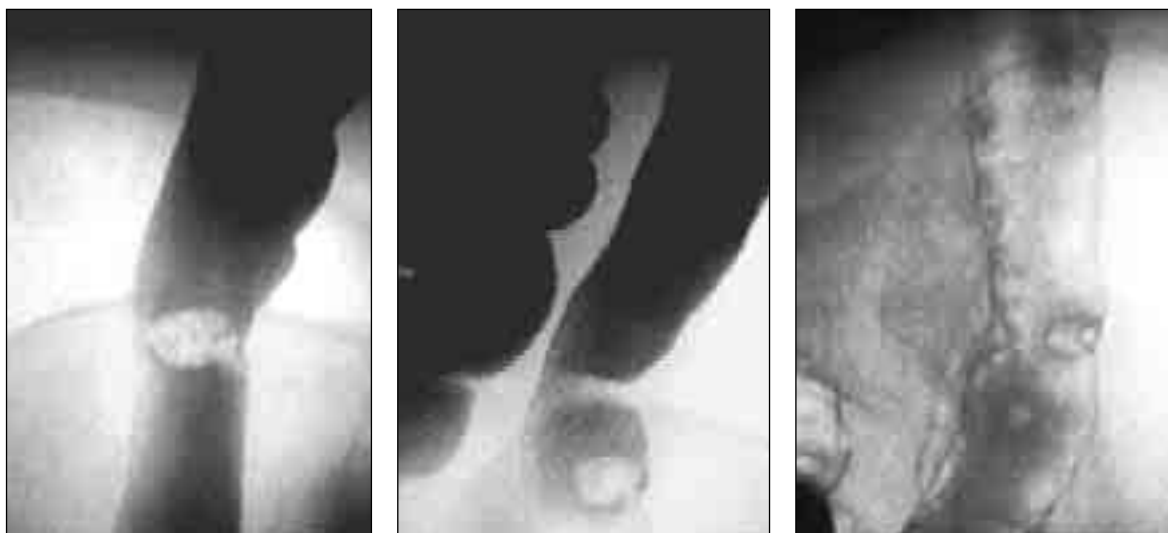Мал. 1. Рентгенограми стравоходу при тугому заповненні. Визначається збільшення просвіту стравоходу, спазм у нижній третині його, депо суміші барію, нерівність контурів, ознаки наявності слизу.
Висновок: езофагоспазм, вторинний ерозивний езофагіт



Мал. 2. Рентгенограми шлунка в вертикальному та горизонтальному (на животі) положеннях.
У субкардіальному відділі виявлено дивертикул до 1,0 см у діаметрі



Мал. 3. Рентгенограми цибулини дванадцятипалої кишки у вертикальному та горизонтальному положеннях. Визначається стійке депо контрасту на рельєфі цибулини, конвергенція складок слизової оболонки, деформація цибулини. Висновок: виразка цибулини дванадцятипалої кишки

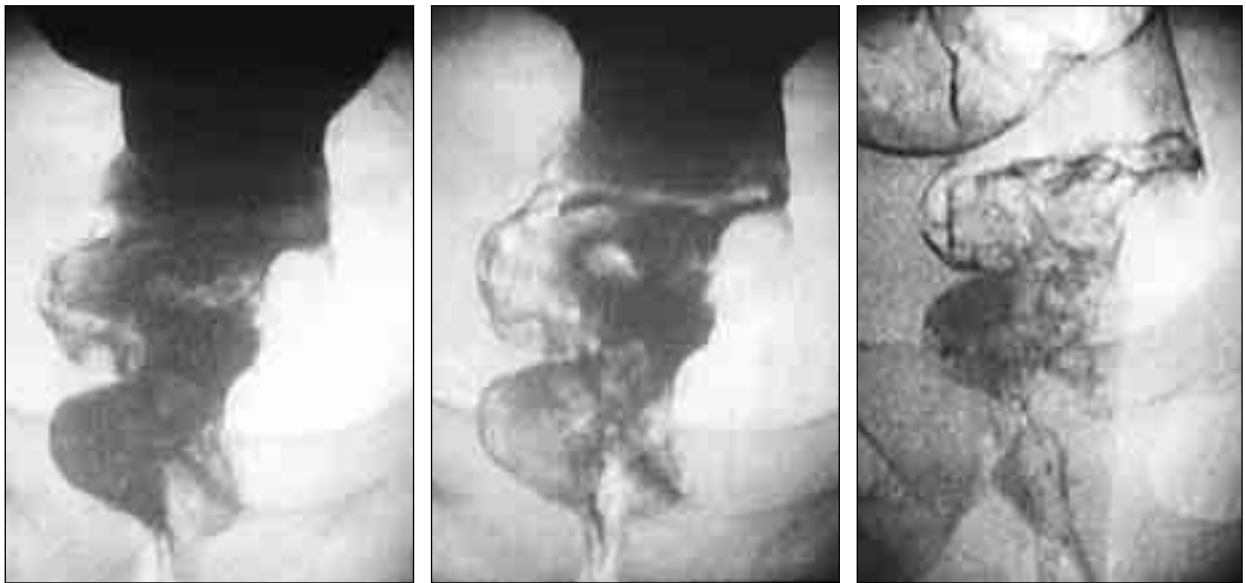

Мал. 4. Прицільні іригограми низхідної кишки у фазі тугого заповнення та подвійного контрастування. На зовнішньому контурі кишки визначається крайовий дефект наповнення на ніжці заввишки до 1,0 см. Висновок: поліп низхідної кишки

спазм — у 3, гіпотонія шлунка — у 7, рефлюкси — у 39, недостатність баугінієвої заслінки — у 103); запальні процеси (езофагіт — у 15 хворих, гастрит — у 84, коліт — у 106); аномалії розвитку — у 5 хворих; діафрагмову килу — у 17 хворих, дивертикульоз тонкої кишки — в 11, товстої кишки — у 23 хворих. Серед пухлинних захворювань визначено доброякісні новоутворення (у наших спостереженнях — поліпи) стравоходу (2 хворих), шлунка (5) та товстої кишки (7). Серед злоякісних пухлин системи травлення визначено у більшості випадків рак шлунка (87 хворих), рак товстої кишки (104), рак стравоходу (6). Зрідка визначали вторинне ура-

ження товстої кишки у разі раку яєчників (5 хворих), в одному випадку виявили саркому шлунка.

Якість отриманого зображення оцінювали візуально, порівнюючи з аналогічним на звичайних прицільних рентгенограмах. Виявили, що цифрове зображення, отримане під час дослідження пацієнтів із гіпостенічною та нормостенічною конституцією, є не гіршим, а після додаткового опрацювання (у графічному редакторі Adobe Photoshop за допомогою команд «Levels») — значно кращим проти звичайної рентгенографії. У разі дослідження гіперстеніків якість отриманого зображення не завжди була задовільною, тому для кра-



Мал. 5. Прицільні іригограми прямої кишки у фази тугого заповнення та подвійного контрастування. По лівому контуру середньо- та нижньоампулярного відділів прямої кишки визначається крайовий дефект наповнення з депо контрасту та зі звуженням кишки на 1/3.
Висновок: екзофітний рак прямої кишки (туберозна форма) із роз'ятренням

щої візуалізації змін застосовували тонове коригування зображення за допомогою команд «Levels» та «Brightness/Contrast», інколи — «Curves», що істотно поліпшувало якість. Зауважимо для порівняння: якщо отримують неякісну звичайну рентгенограму (через неправильні експозицію, показники напруги, сили струму), потрібно переробляти знімки, що збільшує променеве навантаження на пацієнта.

Істотною перевагою цифрового опрацювання рентгенівського зображення було, безперечно, скорочення загальної тривалості дослідження (для стравоходу, шлунка та дванадцятипалої кишки — у середньому 5 хвилин, для товстої кишки — 7). Це пояснюється насамперед тим, що на відміну від виконання прицільної рентгенографії немає потреби заряджати плівку, здійснювати фотохімічний процес її оброблення. До того ж кількість рентгенограм обмежується, по-перше, внаслідок високої вартості плівки, по-друге, через збільшення дозового навантаження на пацієнта із кожним знімком, а отримання зображення шляхом захоплення кадру з його подальшим цифровим опрацюванням не зумовлює додаткового навантаження на пацієнта і дає змогу одержати велику кількість кадрів.

Порівняно із звичайною рентгенографією перевага цифрових зображень полягає ще й у тому, що зберігання та архівування їх є значно простішими, бо не потребують додаткової площі для рентгенографічного архіву, більш зручними для подальшого статистичного аналізу і, без сумніву,

економними (немає потреби в рентгенівській плівці та реактивах для дослідження травного каналу, які можуть бути використані в інших рентгенографічних дослідженнях). Отримані рентгенівські зображення кожного хворого, збережені в базі даних у форматі JPEG разом із висновком лікаря у форматі редактора Word, є найзручнішими для оцінювання динаміки патологічних змін органа у разі повторних звернень пацієнта.

Крім того, застосування комплексу цифрового оброблення рентгенівського зображення під час дослідження в реальному масштабі часу дає можливість записати ролик повного рентгенологічного (рентгеноскопичного) дослідження на жорсткий диск комп'ютера (для збереження в базі даних) чи на компакт-диск.

Висновки

Застосування комплексу цифрового оброблення рентгенівських зображень є ефективнішим порівняно із звичайним рентгенологічним дослідженням травного каналу.

Метод цифрового опрацювання рентгенівських зображень у дослідженнях системи травлення скорочує тривалість процесу дослідження та знижує променеве навантаження на пацієнта порівняно з отриманням прицільних рентгенограм.

У разі застосування комплексу цифрового оброблення рентгенівських зображень значно зручніше здійснювати архівування та статистичне опрацювання отриманих результатів.

Роздільність звичайних прицільних рентгенограм органів травлення вища проти отриманих цифрових зображень, що зумовлене нижчими можливостями відеосистеми рентгенокопійного комплексу. Проте це не вплинуло іс-

точно на якість рентгенологічного дослідження системи травлення у встановленні діагнозу. Застосування сучасних телесистем — шлях до вдосконалення якості рентгенівського зображення.

Цитована література

1. *Белова И. Б.* Цифровые технологии получения рентгеновского изображения: принцип формирования и типы (обзор литературы) / И. Б. Белова, В. М. Китаев // Медицинская визуализация.— 2000.— № 1.— С. 33–40.
2. *Блинов Н. Н.* Рентгенодиагностическая аппаратура после 2000 года: максимум информативности при минимуме дозовых нагрузок / Н. Н. Блинов, М. И. Зеликман // Медицинская радиология и радиационная безопасность.— 1999.— № 1.— С. 6–8.
3. *Клинико-рентгенологическая* дифференциальная диагностика хронических воспалительных заболеваний толстой кишки / А. Н. Михайлов, Э. Е. Малевич, В. М. Герман, О. И. Сенкевич // Променева діагностика, променева терапія.— 2000.— № 3.— С. 28–29.
4. *Портной Л. М.* Современная лучевая диагностика опухолей толстой кишки / Л. М. Портной, Г. А. Сташук // Променева діагностика, променева терапія.— 2001.— № 1.— С. 20–33.
5. *Современные* возможности лучевой диагностики рака желудка (традиционное рентгенологическое, ультразвуковое, компьютерно-томографическое и магнитно-резонанстотомографическое исследования) / Л. М. Портной, Г. А. Сташук, Л. Б. Денисова и др. // Променева діагностика, променева терапія.— 2000.— № 3.— С. 17–27.

Возможности комплекса цифровой обработки рентгеновского изображения в диагностике патологии органов пищеварения

Р. М. Спужак, Н. Е. Слабодчиков, О. В. Соловьева, И. А. Артеменко

Статья посвящена анализу возможностей комплекса цифровой обработки рентгеновского изображения при рентгенологических исследованиях органов пищеварения.

Показано, что при проведении рентгенологических исследований желудочно-кишечного тракта по стандартным методикам на рентгеновском аппарате TUR D 800-1 (Германия), усовершенствованном комплексом цифровой обработки рентгеновского изображения, позволило установить различную патологию при значительном улучшении качества полученного изображения, сокращении общего времени исследования при одновременном снижении лучевой нагрузки на пациента.

Отмечено, что значительно упрощаются хранение и архивирование полученных изображений.

Possibilities of the digital X-ray image processing complex in the diagnostics of gastrointestinal pathology

R. M. Spuziak, M. Ye. Slabodchykov, O. V. Soloviiva, I. A. Artemenko

The paper deals with the analysis of the possibilities of the digital X-ray image processing complex in the diagnostics of gastrointestinal pathology under the X-ray research of digestion organs.

It has been shown that conducting X-ray gastrointestinal tract research according to the standard technique of X-ray apparatus TUR D 800-1 (Germany) perfected by the digital X-ray image processing complex provides the opportunity to establish a different pathology under the significant improvement of the quality of the picture obtained, as well as the reduction of the total time of research under the simultaneous decrease of the X-ray patient load.

In doing it, the storage and the archiving of the pictures obtained can be markedly simplified.