

УДК 615.835.3: 340.636.5



А.В. Степанов, Т.О. Авчинникова,  
В.С. Філик, Н.М. Гуменко, О.А. Охрямкіна

## Застосування гіпербаричної оксигенації у лікуванні психоорганічного синдрому внаслідок отруєння тетраетилсвинцем

ДЛПЗ «Центральна клінічна лікарня Укрзалізниці», Харків

**Ключові слова:** гіпербарична оксигенація, отруєння тетраетилсвинцем, ішемічна пенумбра, гіпоксія, психоорганічний синдром.

Як відомо, більшість захворювань людини призводять до розвитку кисневої недостатності чи спричиняються нею. Тому тяжкість гіпоксії часто є тим визначальним чинником, який впливає на наслідки захворювання [2]. Гіпоксія спричинює каскад реакцій, які ускладнюють основне захворювання, що своєю чергою посилює кисневу недостатність. У головному мозку практично відсутній запас кисню та вуглеводів, і метаболізм та функція нейронів повністю залежать від їх постачання. Якщо гіпоксія не фатальна, то кисню вистачає лише для підтримання транспорту іонів крізь мембрану і збереження її цілісності. Оскільки кисню недостатньо для того щоб генерувати потенціали дії, клітини не можуть функціонувати як нейрони. Клітини, які вижили, утворюють так звану ішемічну пенумбру, яка може існувати багато років. За відсутності адекватного кровообігу тільки гіпербарична оксигенація (ГБО) здатна збільшити  $pO_2$  у речовині мозку до значень, що забезпечують відновлення життєдіяльності. Ці зміни, які раніше виявляли лише побічно при інтерпретуванні стандартних електрофізіологічних методів, нині можна зареєструвати навіть після декількох сеансів ГБО за допомогою SPECT (однофотонна емісійна комп'ютерна томографія) з  $Tc99m$  НМРАО [1].

Гіпоксію можуть спричинити різні причини, наприклад, гостре отруєння тетраетилсвинцем (ТЕС). ТЕС – алкілова сполука свинцю, який після потрапляння в організм швидко поширюється в рідинах і накопичується у головному мозку, печінці, м'язах, жировій тканині. Одним з наслідків дії цієї сполуки є токсичність ТЕС, який пригнічує енергетичний обмін головного мозку внаслідок інгібування гліколізу і синтезу АТФ.

За іншими даними, ТЕС порушує функцію пірватоксидазної системи, внаслідок цього порушується синтез кокарбоксілази, виникає дефіцит тіаміну, накопичується пірвіноградна кислота [3], що спричиняє значущі дегенеративні ураження у корі головного мозку, таламусі, гіпоталамусі, білій

речовині головного мозку, а також мікрогеморагії. За допомогою органічного радикала відбувається прискорене проникнення і закріплення токсичної речовини в нервовій тканині. Клінічно виявляються симптоми мієлополіневрити, енцефалопатії з переважанням психічних ознак (марення, галюцинації, просторова дезорієнтація і запаморочення свідомості). За тяжкої форми отруєння спостерігають судому, кому і швидку смерть. Регрес симптоматики відбувається повільно, впродовж 3–4 тижнів, видужання триває кілька місяців, супроводжуючись вираженою астеною. Відомості щодо терапії гострого отруєння ТЕС нечисленні, а щодо лікування у соматогенну фазу отруєння практично відсутні.

### Клінічне спостереження

Пацієнт В., 46 років, госпіталізований у токсикологічне відділення зі скаргами на загальну слабкість, головний біль, нудоту, печіння в епігастрії після того, як помилково випив ковток тетраетилсвинцю. В перші години хворому було проведено плазмаферез, розпочато дезінтоксикаційну терапію. На третю добу з'явилося психомоторне збудження, неадекватність, фібрилярні посмикування всіх груп м'язів. Протягом 22 діб отримувал сєдативні препарати, дексаметазон, «Німотою», церебролізін, «Нектон», мідронат, цитохром С, вітаміни групи В, С, Е. Після лікування загальний стан стабілізувався, психомоторне збудження і м'язові фібриляції зменшилися, але хворий залишався дезорієнтованим, важко доступним для контакту.

Пацієнта переведено до психоневрологічного відділення ЦКЛ № 5 на 22-у добу захворювання с діагнозом «психоорганічний синдром, минуше психомоторне порушення, зумовлене токсичною енцефаломієлопатією з тетраплегією, сфінктерні порушення за типом неутримання. В психічній сфері: дезорієнтований у місці і часі. Контакт ускладнений. Інструкції практично не виконує, дратівливий, виявляє негативізм до оточення, аж до агресії. Періодично голосно кричить, але не вис-



ловлює при цьому скарг на здоров'я. Не критичний до свого стану. Ознаки антероградної амнезії. Депресії, суїцидальних тенденцій не виявляв. Поведінкою обманів сприйняття не виявляв. Процес сечовипускання та акт дефекації не контролює. Порухені процеси запам'ятовування й збереження нової інформації. Неврологічний статус: очні щілини рівномірні. Фотореакції прямі і перехресні мляві. Не доводить очні яблука до кутів очей. Активні рухи в руках збережені, у ногах – відсутні. Сухожильні рефлекси на руках жваві, колінні й ахіллові не викликаються. Підвищений тонус м'язів за пластичним типом. У ногах різко підвищений тонус і в м'язах-згиначах, і в м'язах-розгиначах. Черевні рефлекси живі. Виражений симптом орального автоматизму, хоботковий, синдром Маринеску—Радовичі. Захисні рефлекси до рівня колінних суглобів. Патологічні знаки флексорної групи. Чуттєві порушення визначити неможливо через наявність вираженої спастики. Пальце-носову пробу виконує з інтенцією по обидва боки.

Лікування: «Інстенон», «Мідокалм», фенобарбітон, глутамінова кислота, пірацетам, церебролізін, сібазон, NaBg, пентоксифілін, еуфілін, вітамін С, глюконат кальцію.

На консилиумі вирішено, що клітинна токсична дія ТЕС спричинила тяжке гіпоксичне ушкодження головного мозку з формуванням ішемічної пенумбри. Почато ГБО (60 хв, 1,5–1,7 атм, 1 раз на добу). Отримано виражений позитивний ефект:

вже до 4-го сеансу зникли напади агресії і вираженого психомоторного збудження, сібазон було відмінено, почав самостійно підводитися з ліжка. Після 6-го сеансу орієнтований у місці, у власній особистості, впізнає родичів, адекватно сприймає і спілкується з медперсоналом, ходить зі сторонньою допомогою, частково дезорієнтований у часі. По закінченні курсу ГБО ходить самостійно з паличкою, самостійно пересувається по лікарні, цілком контролює фізіологічні відправлення, сам себе обслуговує, зникли порушення тонуусу і координації. На момент виписування хворий правильно орієнтований у часі, місці і власній особистості. Не пам'ятає перебування в токсикологічному відділенні. Відсутня повна критика свого стану, вважає себе цілком здоровим. Неврологічний дефіцит: ослаблений акт конвергенції, сухожильні рефлекси на руках помірної жвавості, колінні живі, ахіллів рефлекс ліворуч не викликається. Хворого виписано зі стаціонару 06.03.2002 р. Віддалене спостереження за станом здоров'я хворого (продовж 1,5 року) не виявило неврологічний та психічний дефіцит.

#### Висновки

Енергетичний дефіцит, на нашу думку, є провідним у патогенезі отруєння ТЕС. Своєчасне включення ГБО у лікування таких хворих може стійко поліпшити кровообіг та метаболізм нервової тканини і відновити функцію нейронів, що сприятиме повному видужанню.

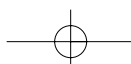
## Література

1. Могош Г. Острые отравления. Диагноз. Лечение: Пер. с рум. – Бухарест: Мед. изд-во, 1984. – 580 с.
2. Руководство по гипербарической оксигенации / Под ред. С.Н. Ефуни. – М.: Медицина, 1986. – 416 с.
3. Стеблова Т.Ф., Карпушина И.А., Ельчанинов А.П. Случай тяжелого отравления тетраэтилсвинцом // Рос. био-мед. журн. – 2004. – Т. 5. – С. 401–403. (<http://www.medline.ru/public/art/tom5/>)
4. Neubauer R.A. Cerebral oxygenation and the recoverable brain // Ph. James. Neurol Res. – 1998. – Vol. 20. – P. 33–36.

*А.В. Степанов, Т.А. Авчинникова, В.С. Фильк, Н.М. Гуменко, Е.А. Охрямкина*

### Использование гипербарической оксигенации в лечении психоорганического синдрома в результате отравления тетраэтилсвинцом

Отравление тетраэтилсвинцом приводит к тяжелой гипоксии мозга вследствие угнетения энергетического обмена путем ингибирования гликолиза и синтеза АТФ, вызывая значимые дегенеративные повреждения в коре головного мозга, таламусе, гипоталамусе, белом веществе головного мозга. Если гипоксия не фатальная, то выжившие нейроны в виде ишемической пенумбры могут существовать много лет. Гипербарическая оксигенация (ГБО) способна увеличить рО<sub>2</sub> в веществе мозга до значений, обеспечивающих восстановление жизнедеятельности. Приведено клиническое наблюдение применения ГБО в лечении психоорганического синдрома у пациента в соматогенной фазе отравления тетраэтилсвинцом. Это позволило достигнуть полного выздоровления с восстановлением психического и неврологического статуса.





*A.V. Stepanov, T.O. Avchinnikova, V.S. Filik, N.M. Gumenko, O.A. Okhryamkina*

**Using the hyperbaric oxygenation therapy for the treatment  
of the acute poisoning by tetraethyl lead**

The poisoning with tetraethyllead results in the severe brain hypoxia due to the oppression of the energy metabolism by means of inhibition of glycolysis and ATP synthesis, thus causing the strongest degenerative injury in brain cortex, thalamus, hypothalamus and white substance of a brain. If hypoxia is not fatal, the survived neurons in a form of ischemic penumbra can exist for many years. The hyperbaric oxygenation therapy (HBOT) is capable to increase  $pO_2$  in the brain substance up to the values that provide restoration of its vital ability. A clinical observation describes the use of HBOT in the treatment of the psychoorganic syndrome in a patient in the somatogenic phase of tetraethyllead poisoning. The complete recovery was gained with the restoration of the mental and neurology status.

